

Proximal Femur Fracture and Vascular Injury in Adults—Case Report *

[Pedro José Labronici](#),^{1,2} [Fernando Claudino dos Santos Filho](#),¹ [Yuri Leander Oliveira Diamantino](#),¹ [Eduardo Loureiro](#),^{3,4} [Maria Cristina Diniz Gonçalves Ezequiel](#),² and [Sérgio Delmonte Alves](#)⁵

[Author information](#) [Article notes](#) [Copyright and License information](#) [Disclaimer](#)

Abstract

Vascular complications in the surgical treatment of hip fractures are rare. Depending on the arterial injury, severe intraoperative bleeding or a subacute hematoma formation with arterial pseudoaneurysm development can occur. In the literature, the more frequently described complications are large local hematomas after osteosynthesis with sliding hip screws. This report shows a case of delayed arterial injury after proximal femur osteosynthesis.

Keywords: femoral fractures, vascular system injuries, bone screws, hip/surgery

Introduction

The rate of vascular complications in the surgical treatment of hip fractures is as low as 0.2%.¹ Vascular compromise in this anatomical region can be caused by bone fragments formed due to iatrogenic reasons, intramedullary nail locking screws, poor retractor positioning, drilling perforation or bone fragments movement during reduction.² Depending on the vessel wall defect, the lesion may cause a massive intraoperative bleeding or subacute hematoma formation with arterial pseudoaneurysm development. Several authors have observed high rates of occult vascular compromise after the use of proximal femoral plates.³ The literature reports the formation of large local hematomas following osteosynthesis with a sliding hip screw as the most frequent complication.^{1 2 3}

This paper reports a case of late arterial damage after proximal femoral osteosynthesis.

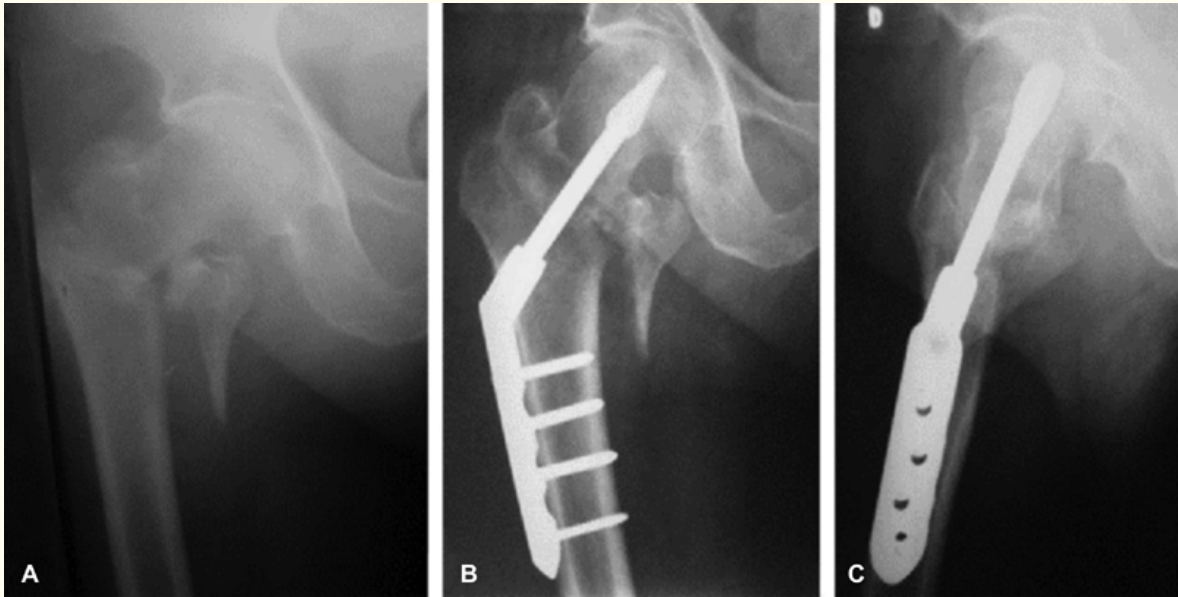
[Go to:](#)

Case report

A caucasian, male, 87-year-old patient was brought to the emergency room within 3 hours after falling, presenting pain, functional disability and external rotation of the left lower limb. The radiographic examination showed a proximal fracture of the left femur, of the transtrochanteric type and classification AO classification 31-A2. The patient reported type II diabetes mellitus, diabetic polyneuritis, osteopenia, and systemic arterial hypertension as comorbidities.

The patient was successfully treated 24 hours after the fall with a nail type osteosynthesis and DHHS Synthes sliding plate (DePuy-Synthes companies of Johnson&Johnson) ([Fig. 1](#)). Twenty-three days after the surgery, the patient presented sudden pain, and an important left lower limb functional disability, irradiating to the ipsilateral knee and increasing the diameter of the thigh (55 cm to 58 cm). Physical examination showed arterial hypotension (blood

pressure 90×60 mm Hg), heart rate of 100 beats per minute, cold sweating and pallor; the packed cell volume was 16%, and the hemoglobin level was 58%.



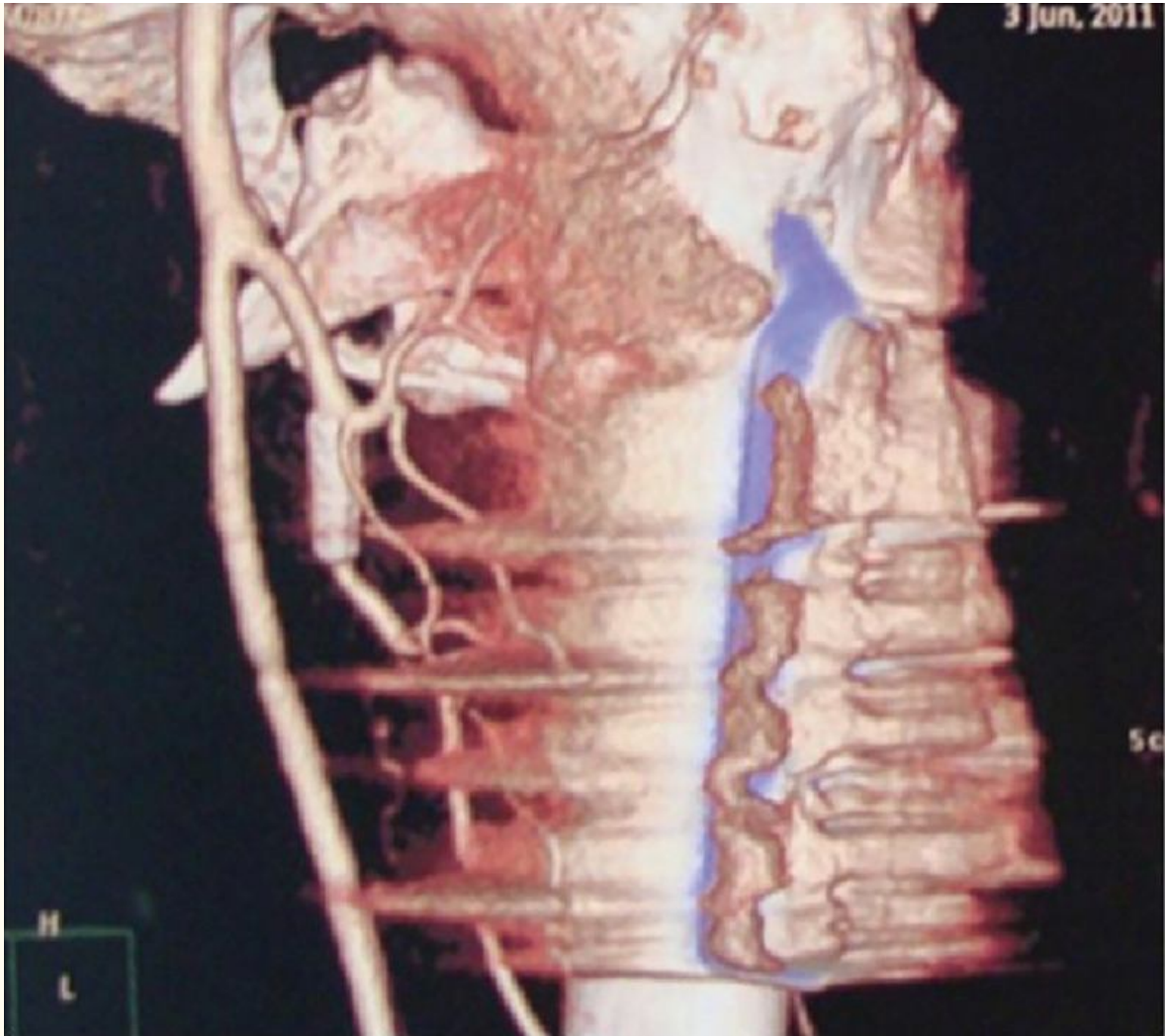
[Fig. 1](#)

A, Radiography of a right transtrochanteric fracture; B and C, fracture treated with a hip sliding screw (dynamic helical hip system [DHHS]).

Ultrasound examination of the left hip revealed a large soft-tissue infiltration with debris at the thigh, leg and lower abdominal quadrant.

An arteriography revealed an aneurysm lesion communicating with the left femoral leak.

The vascular surgeon decided to place two stents in the deep femoral artery; the patient presented a significant improvement in the clinical picture and was discharged from the hospital ([Fig. 2](#)).



[Open in a separate window](#)

Fig. 2

Computed tomography angiography showing the minor trochanter deviation and the stented deep femoral artery.

Six months after the last surgical intervention, the patient complained of burning sensation and acute pulsatile pain in the medial thigh region and on the left knee, which worsened with dorsal recumbency and improved upon standing up. A computed tomography angiography identified a small trochanter bone spike piercing the deep femoral artery ([Fig. 3A](#) and [andB](#)).[.B](#)). The patient underwent a new surgical procedure to remove the minor trochanter fragment injuring the deep femoral artery, which was sutured ([Figs. 4](#) and [and5](#)).[.5](#)). Two days after the surgical intervention, the patient was discharged without further complications.

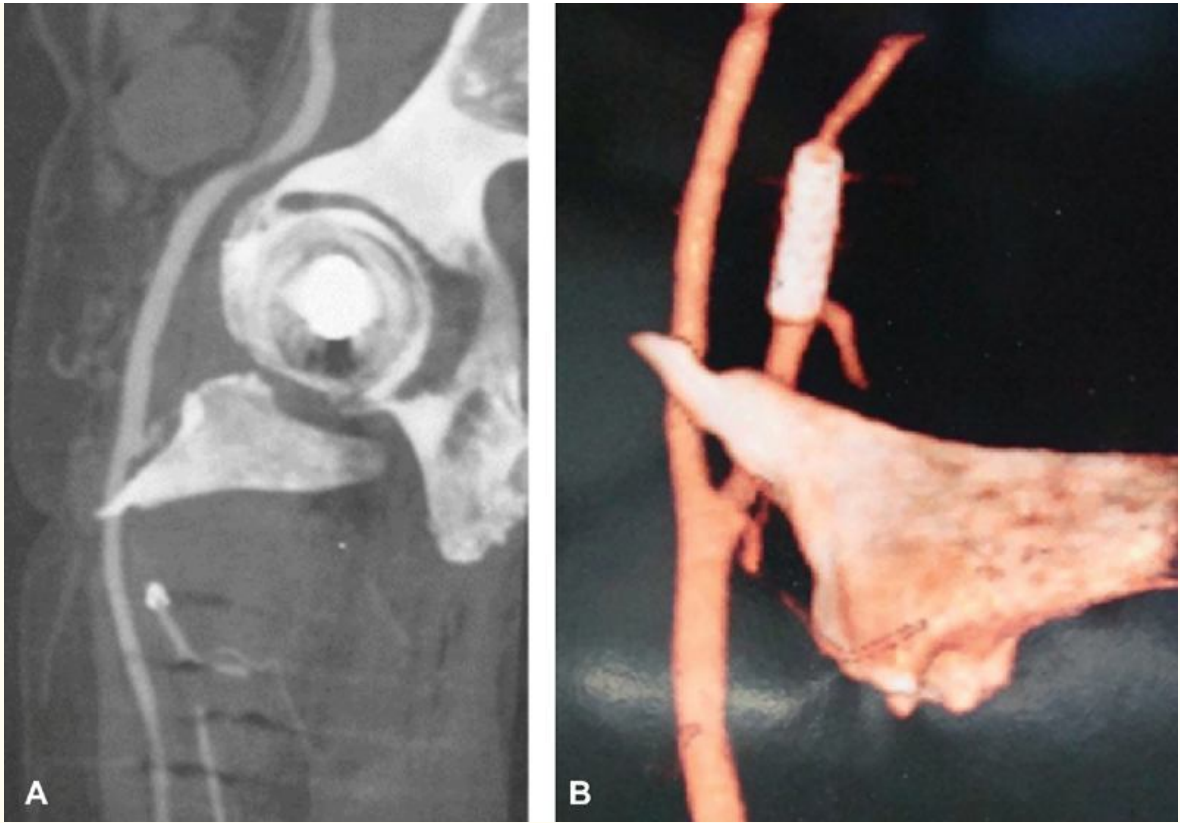
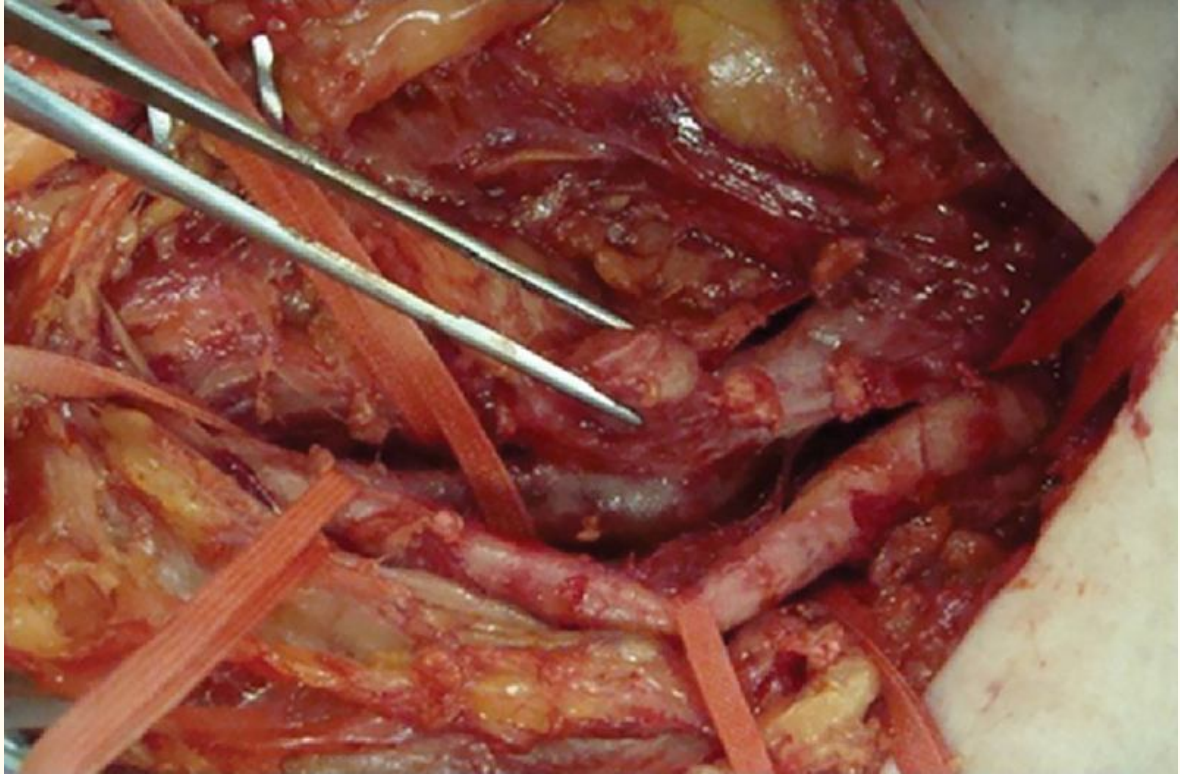


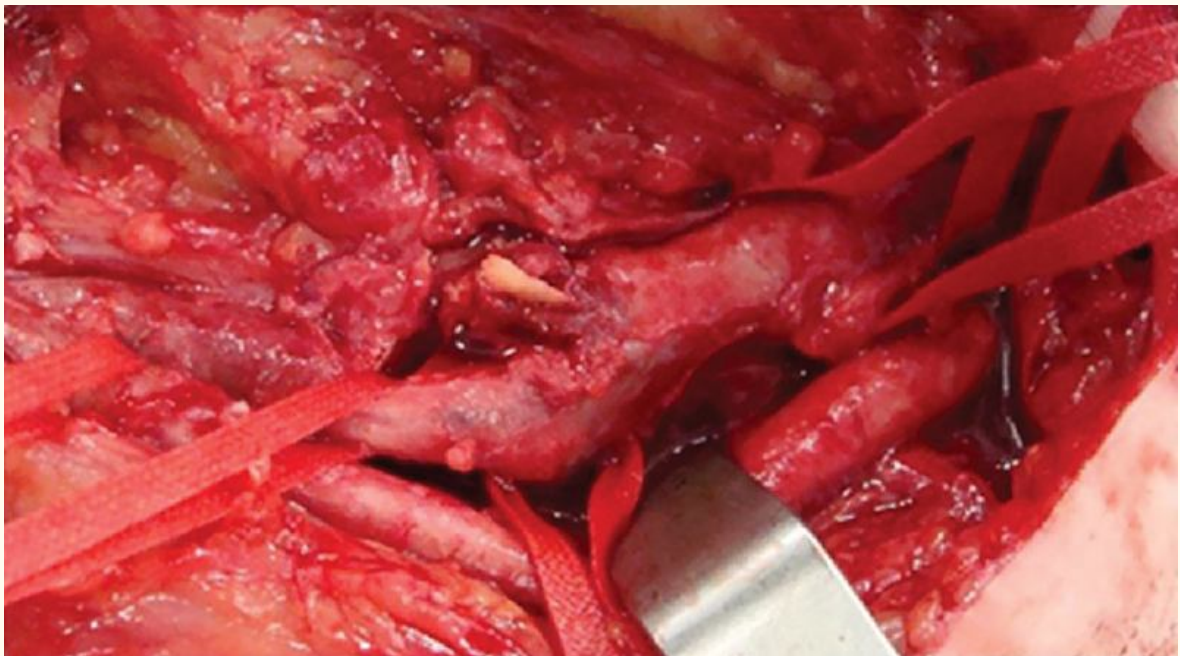Fig. 3

A and B, Computed tomography angiography showing a minor trochanter piercing the deep femoral artery.



[Fig. 4](#)

Photograph showing anatomical tweezers at the deep femoral artery pseudoaneurysm.



[Fig. 5](#)

Photograph showing a minor trochanteric bone fragment piercing the deep femoral artery.

Discussion

The incidence of vascular compromise after hip fracture stabilization is rare. However, if present, these complications can cause limb dysfunction over time or even be life-threatening.

Barquet et al ⁴ showed that most vascular lesions are extrapelvic (91.20%) instead of intrapelvic (8.24%). In the extrapelvic group, the prevalence of lesions in the deep femoral artery and its branches was as high as 78.31%. Few cases occurred in superficial femoral vessels (10.84%), and even fewer involved other thigh arteries. Our patient presented a lesion in the deep femoral artery, the most commonly involved artery.

Vascular lesion types include compression with blood flow restriction, intimal flap injury with decreased distal flow, intimal or atherosclerotic plaque rupture resulting in arterial thrombosis or thromboembolism, limb ischemia due to surgical ligature, acute hemorrhage by laceration or transection and perforation, and progressive arterial erosion, which produces a pseudoaneurysm or arteriovenous fistula. ^{1 5 6} Arterial erosion is highly prevalent and results in the formation of a pseudoaneurysm. Our patient suffered two stages of arterial injury. The 1st one was compression with blood flow restriction, developing hip pain for a period of 1 year with thigh edema higher than 3 cm, which was treated by arterial stenting. Next, at a second stage, the patient presented acute pain in the inguinal region, with perforation, progressive arterial erosion, and the development of a pseudoaneurysm.

Vascular lesions may be caused by fracture fragments, predominantly the diverted minor trochanter. ⁷ Barquet et al ⁴ demonstrated seven non-iatrogenic lesions produced by minor trochanter or other bone fragments, both in patients submitted to the conservative treatment or after surgical fixation. Some authors recommend the perioperative monitoring of the minor trochanter with medial or proximal deviation, which may require fragment reduction, fixation or removal. ^{8 9 10} Our patient presented a late femoral artery lesion with pseudoaneurysm formation due to a deviated minor trochanter 1 year after the fracture.

Vascular lesions after proximal femoral fractures mainly affect the deep femoral artery. Pseudoaneurysms are more frequent and reveal the late lesion diagnosis. The most frequent non-iatrogenic lesion is the one caused by a minor trochanteric fragment deviation.

Conflitos de interesses Os autores declaram não haver conflitos de interesses.

* *Trabalho desenvolvido no Serviço de Ortopedia e Traumatologia, Hospital Santa Teresa, Petrópolis, RJ, Brasil. Publicado originalmente por Elsevier Ltda.*

* *Work performed at the Orthopedics and Traumatology Service, Hospital Santa Teresa, Petrópolis, RJ, Brazil. Originally published by Elsevier Ltda.*

Referências

1. Karanikas I, Lazarides M, Arvanitis D, Papayanopoulos G, Exarchou E, Dayantas J. Iatrogenic arterial trauma associated with hip fracture surgery. *Acta Chir Belg*. 1993;93(06):284–286. [[PubMed](#)] [[Google Scholar](#)]
2. Klinger H M, Baums M H, Eckert M, Neugebauer R. [A comparative study of unstable per- and intertrochanteric femoral fractures treated with dynamic hip screw (DHS) and trochanteric butt-press plate vs. proximal femoral nail (PFN)] *Zentralbl Chir*. 2005;130(04):301–306. [[PubMed](#)] [[Google Scholar](#)]
3. Garrido-Gómez J, Garrido-Gómez M N, Arrabal-Polo M A, Garrido-Pareja F, Linares-Palomino J P. Iatrogenic false aneurysms. A rare complication of hip surgery. *Hip Int*. 2012;22(04):397–402. [[PubMed](#)] [[Google Scholar](#)]
4. Barquet A, Gelink A, Giannoudis P V. Proximal femoral fractures and vascular injuries in adults: Incidence, aetiology and outcomes. *Injury*. 2015;46(12):2297–2313. [[PubMed](#)] [[Google Scholar](#)]
5. Hamoui M, Larbi A, Bommart S, Fauré P, Largey A, Canovas F. False aneurysm of perforating branch of the profunda femoris artery following intertrochanteric fracture, a rare vascular complication: clinical, radiological features and management: case report and review of the literature. *Eur J Orthop Surg Traumatol*. 2010;20:59–65. [[Google Scholar](#)]
6. Neubauer T, Grechenig S, Leitner L, Auffarth A, Plecko M. Vascular complications in plating of the proximal femur: review. *Arch Orthop Trauma Surg*. 2016;136(04):539–551. [[PubMed](#)] [[Google Scholar](#)]
7. Keel J D, Eyres K S. Vascular injury by an intertrochanteric fracture fragment. *Injury*. 1993;24(05):350–352. [[PubMed](#)] [[Google Scholar](#)]
8. Entwisle J J, De Nunzio M, Hinwood D. Case report: Transcatheter embolization of pseudoaneurysm of the profunda femoris artery complicating fracture of the femoral neck. *Clin Radiol*. 2001;56(05):424–427. [[PubMed](#)] [[Google Scholar](#)]
9. Pradhan D J, Juanteguy J M, Wilder R J, Michelson E. Arterial injuries of the extremities associated with fractures. *Arch Surg*. 1972;105(04):582–585. [[PubMed](#)] [[Google Scholar](#)]
10. Hanna G B, Holdsworth R J, McCollum P T. Profunda femoris artery pseudoaneurysm following orthopaedic procedures. *Injury*. 1994;25(07):477–479. [[PubMed](#)] [[Google Scholar](#)]

- [Rev Bras Ortop \(Sao Paulo\)](#). 2019 May; 54(3): 343–346.

»

- Fratura proximal do fêmur e lesão vascular em adultos – Relato de caso *

2019 May; 54(3): 343–346.

Published online 2019 Jun 27. doi: [10.1016/j.rbo.2017.09.003](https://doi.org/10.1016/j.rbo.2017.09.003)

Fratura proximal do fêmur e lesão vascular em adultos – Relato de caso *

[Copyright and License information Disclaimer](#)

Resumo

Complicações vasculares no tratamento cirúrgico da fratura do quadril são raras. A depender da lesão arterial, pode ocorrer um grave sangramento intraoperatório ou formação de hematoma subagudo com desenvolvimento de pseudoaneurisma arterial. Na literatura, as complicações mais frequentes relatadas são a formação de grandes hematomas locais após osteossíntese com parafuso deslizante do quadril. O objetivo do presente relato foi demonstrar um caso de lesão arterial tardia após osteossíntese proximal do fêmur.

Palavras-chave: fraturas do fêmur, lesões do sistema vascular, parafusos ósseos, quadril/cirurgia

Introdução

A taxa de complicações vasculares no tratamento cirúrgico da fratura do quadril é baixa, com uma incidência de 0,2%.¹ O comprometimento vascular nesta região anatômica pode ser causado por fragmentos ósseos, relacionados a razões iatrogênicas, parafusos de bloqueio das hastas intramedulares, mau posicionamento dos afastadores, perfuração com brocas ou movimentação dos fragmentos ósseos durante a redução.² A depender do defeito na parede do vaso, a lesão pode causar um maciço sangramento intraoperatório ou formação de hematoma subagudo com desenvolvimento de pseudoaneurisma arterial. Vários autores observaram altas taxas de comprometimento vascular oculto após o uso de placas proximais no fêmur.³ Na literatura, as complicações mais frequentes relatadas são a formação de grandes hematomas locais após osteossíntese com parafuso deslizante do quadril.^{1 2 3}

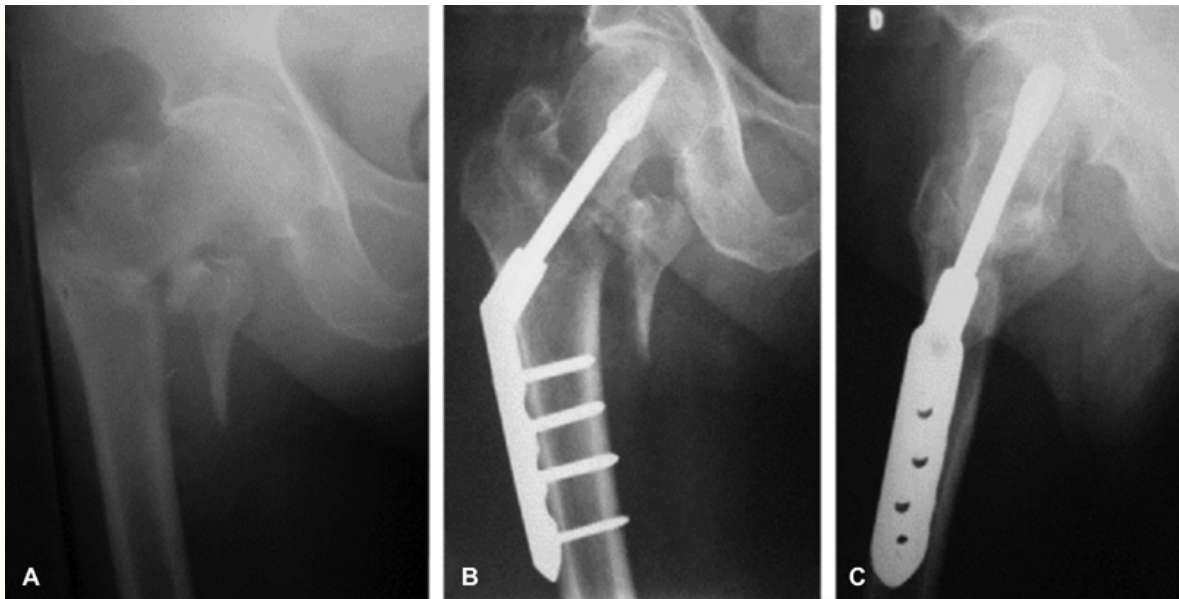
O objetivo do presente relato de caso é demonstrar um caso de lesão arterial tardia após osteossíntese proximal do fêmur.

[Go to:](#)

Relato de Caso

Paciente do gênero masculino de 87 anos, branco, deu entrada na emergência, após 3 horas de queda, com dor, incapacidade funcional e rotação externa do membro inferior esquerdo. O exame radiográfico demonstrou fratura proximal do fêmur esquerdo, do tipo transtrocantérica e classificação AO como 31-A2. Relata diabetes mellitus tipo II, polineurite diabética, osteopenia e hipertensão arterial sistêmica.

O paciente foi tratado 24 horas após a queda com osteossíntese do tipo prego e placa deslizante do tipo DHHS Synthes (DePuy-Synthes companies of Johnson&Johnson). O procedimento ocorreu sem intercorrências ([Fig. 1](#)). Após 23 dias da cirurgia, o paciente apresentou dor súbita e impotência funcional importante do membro inferior esquerdo, com irradiação ao joelho ipsilateral e aumento do diâmetro da coxa (55 cm para 58 cm). O exame físico mostrava hipotensão arterial (90 × 60 mmHg), frequência cardíaca de 100 bpm, sudorese fria e palidez; hematócrito de 16% e hemoglobina em 58%.



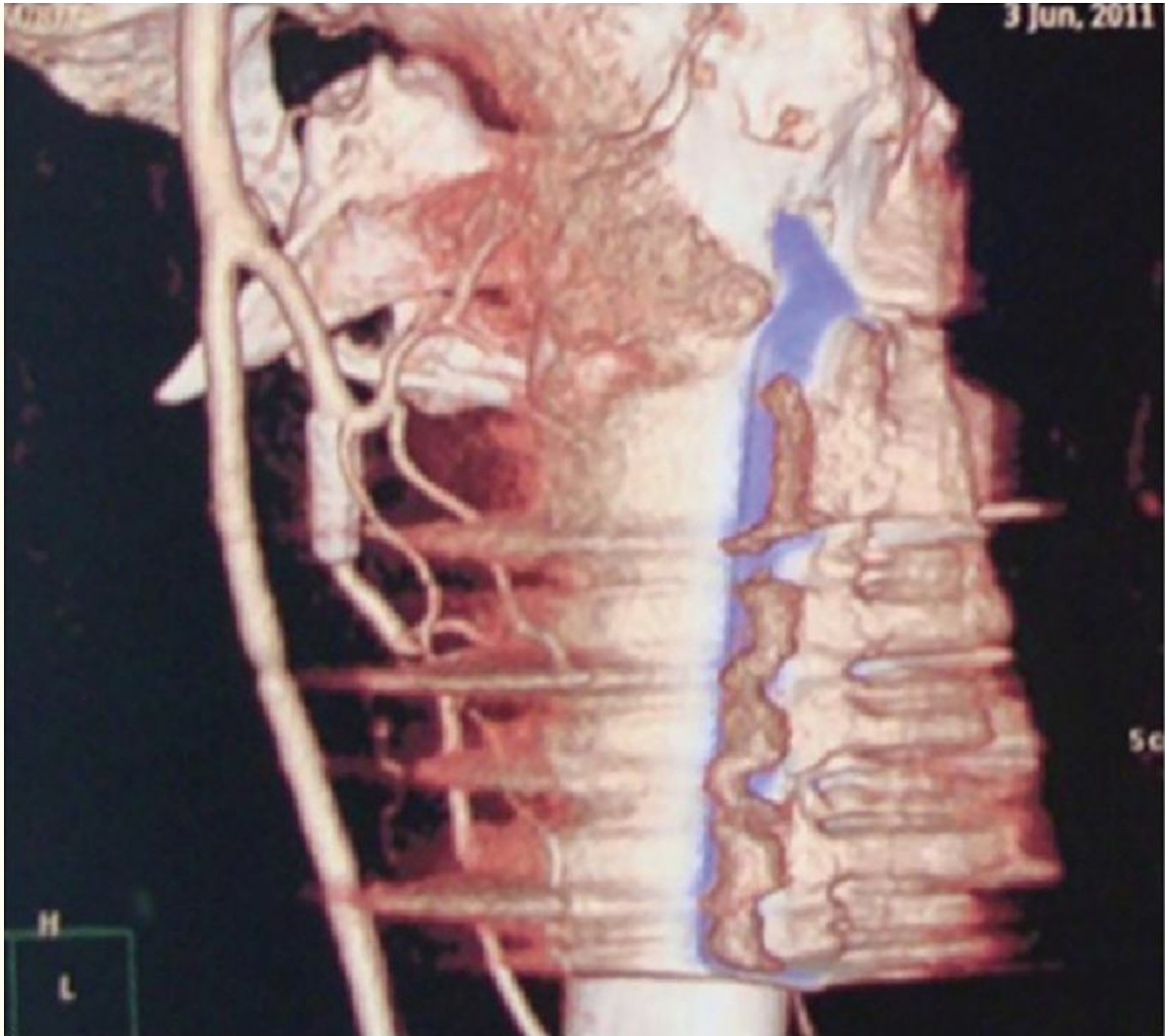
[Fig. 1](#)

A, radiografia da fratura transtrocantérica à direita; B e C, fratura tratada com parafuso deslizante do quadril (DHHS).

O exame de ultrassonografia do quadril esquerdo demonstrou grande infiltração de partes moles com detritos na coxa, na perna e no quadrante inferior do abdome.

A arteriografia evidenciou lesão aneurismática, que se comunicava com o escape, na artéria femoral esquerda.

O cirurgião vascular optou pela colocação de dois *stents* na artéria femoral profunda e o paciente apresentou melhoria significativa do quadro clínico e alta hospitalar ([Fig. 2](#)).



[Open in a separate window](#)

Fig. 2

Angiotomografia mostra o desvio do trocânter menor e artéria femoral profunda com stent.

Seis meses após a última intervenção cirúrgica, o paciente relata queixa em queimação e dor aguda pulsátil em região medial da coxa e joelho esquerdo que piorava com decúbito dorsal e melhorava ao se levantar. Foi solicitada uma angiotomografia, que identificou uma espícula óssea do trocânter menor que transpassava a artéria femoral profunda ([Fig. 3A e eB \).B](#)). O paciente foi submetido a uma nova intervenção cirúrgica para retirada de um fragmento do trocânter menor, que apresentava lesão na artéria femoral profunda, e sutura da artéria ([Figs. 4 e e5 \).5](#)). Dois dias após a intervenção cirúrgica, o paciente teve alta sem maiores intercorrências.

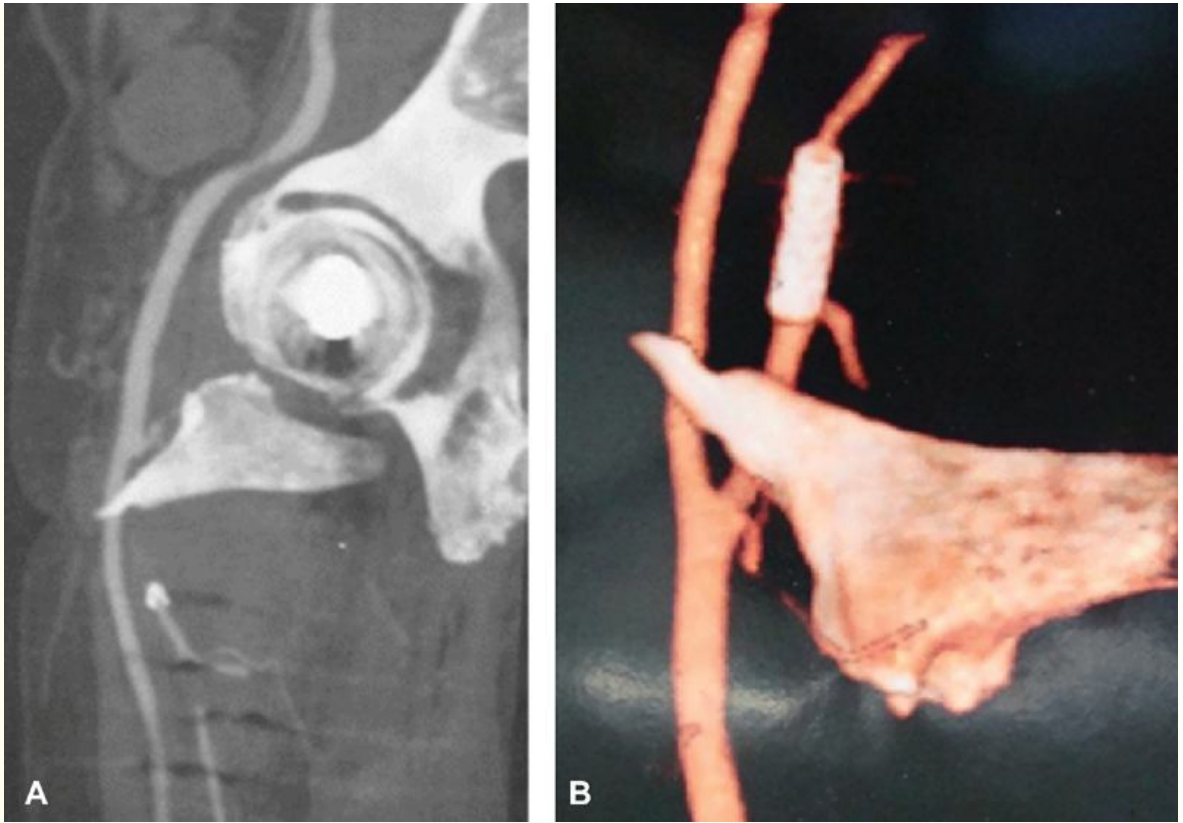
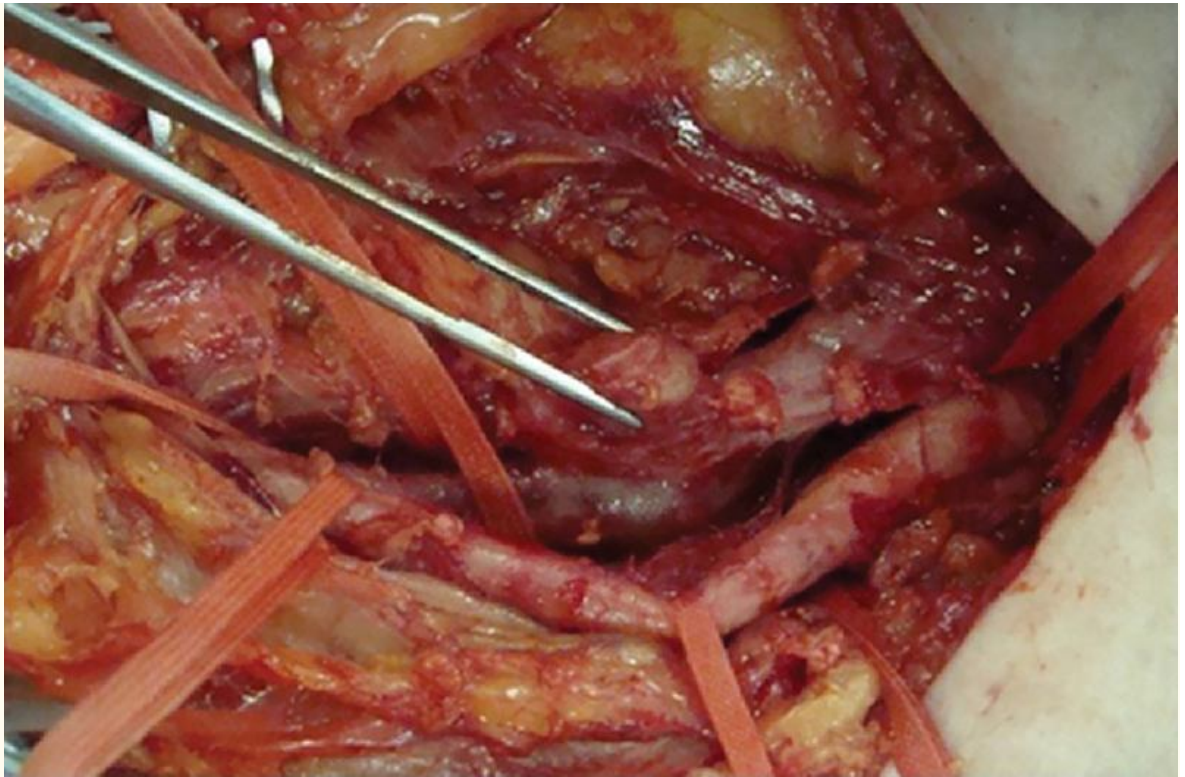


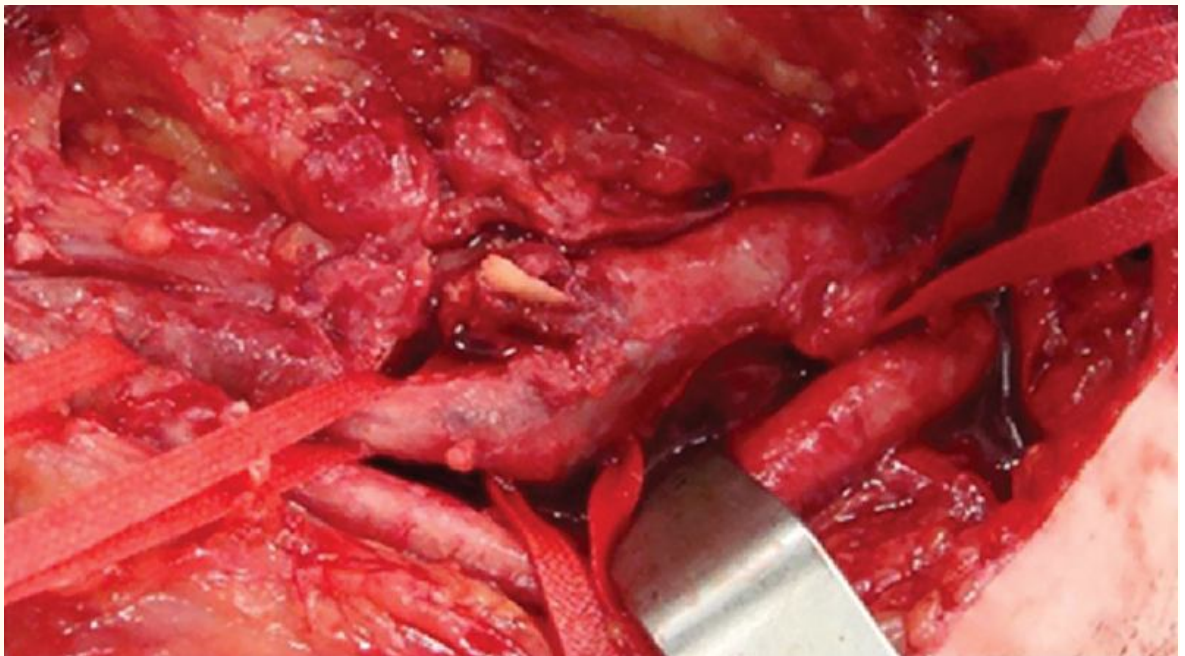Fig. 3

A e B, angiotomografia mostra trocânter menor que perfura a artéria femoral profunda.



[Fig. 4](#)

Fotografia mostra pinça anatômica no pseudoaneurisma da artéria femoral profunda.



[Fig. 5](#)

Fotografia mostra espícula óssea do trocânter menor que transpassa a artéria femoral profunda.

Discussão

A incidência do comprometimento vascular após a estabilização da fratura do quadril é rara. Entretanto, quando essas complicações ocorrem, representam uma ameaça em potencial à função do membro ao longo do tempo ou podem mesmo gerar um resultado fatal.

Barquet et al ⁴ demonstraram que a maioria das lesões vasculares é extrapélvica (91,20%) em comparação com as intrapélvicas (8,24%). No grupo de lesões extrapélvicas, houve uma alta prevalência de lesões da artéria femoral profunda e seus ramos em 78,31%. Poucos casos ocorreram nos vasos da femoral superficial (10,84%) e menos ainda que envolvessem outras artérias da coxa. Nosso paciente apresentou a lesão da artéria femoral profunda, a artéria mais comumente acometida.

Os tipos de lesão vascular incluem compressão com restrição do fluxo sanguíneo, lesão em flap da íntima com diminuição do fluxo distal, ruptura da camada íntima ou da placa de arteriosclerose com trombose arterial ou tromboembolismo, ligação cirúrgica que produz isquemia do membro, hemorragia aguda por laceração ou transecção e perfuração e progressiva erosão da artéria, que produz um pseudoaneurisma ou fístula arteriovenosa. ^{1 5 6} Existe uma alta prevalência para erosão da artéria, que produz um pseudoaneurisma. Nosso paciente passou por dois estágios de lesão arterial. O primeiro foi o da compressão com restrição do fluxo sanguíneo, no qual desenvolveu dor na região do quadril por um ano com edema de > 3 cm da coxa, e foi tratado com uma colocação de *stent* da artéria. Após esse período, desenvolveu um segundo estágio, apresentou dor aguda na região inguinal, com perfuração e progressiva erosão da artéria, e desenvolveu um pseudoaneurisma.

As lesões vasculares podem ser causadas por fragmentos da fratura, predominantemente pelo trocânter menor desviado. ⁷ Barquet et al ⁴ demonstraram sete lesões não iatrogênicas produzidas pelo desvio do trocânter menor ou outros fragmentos ósseos, tanto em pacientes com tratamento conservador ou após a fixação cirúrgica. Alguns autores preconizam monitoramento perioperatório do trocânter menor, tanto no desvio medial como no proximal, e pode ser necessária a redução, fixação ou remoção deste fragmento. ^{8 9 10} Nosso paciente apresentou uma lesão da artéria femoral profunda tardiamente com formação de um pseudoaneurisma, causada pelo trocânter menor desviado, após um ano de fratura.

Lesões vasculares após fraturas proximais do fêmur acometem mais a artéria femoral profunda. Os pseudoaneurismas são mais frequentes e revelam um diagnóstico tardio da lesão. A lesão não iatrogênica mais frequente é a causada pelo desvio do fragmento do trocânter menor.